シンポジウム

STAT ～命を救うための技術と次の一歩～

血管撮影：緊急カテ時、冷静に行動できていますか?

山形大学医学部附属病院 放射線部 ○信夫 章宏(Shinobu Akihiro)

【はじめに】

我々、診療放射線技師の業務（STAT：緊急）において、一般撮影・CT・MRIなどの検査でテクニカルな撮影を求められることがよくあり。その検査で梗塞や出血など一刻を争う所見があった場合には緊急カテーテル検査および治療となり、緊張が走る場面を経験した人は少なくないと思う。

そこで、血管撮影分野において緊迫した状況の中で、如何に術前や術中から一歩先を予測して、どんな準備をすれば緊急カテーテル検査および治療をスムーズに進めていけるか、心カテを中心に説明する。

【緊急カテ前の準備と予測】

○緊急カテが入って、カテ対応者を呼んだが来るまでの間、慣れていないと何を準備すべきか分からないという経験をした人が多いと思う。
そんな時は、装置立上げ、患者登録、インジェクターのセッティングをしていただけるだけで十分助かる。

○「緊急カテが入るかも」と言われたが、するかしないか確定するまでモヤモヤ。
このような場合は、事前に検査している採血・心電図・CTから予測できる（以下に詳細を記載）。

・採血で予測

高感度トロポニンI（hsCTN-I）：心筋由来のタンパクで心筋細胞の元気度が分かる。
正常値 26 pg/ml 以下

心筋マーカー（CK-MB）：心筋細胞に多く含まれる酵素量
正常値 4.7 ng/ml以下

BNP：心臓に負担がかかると数値が高くなり、心室の動きが悪くなる（心不全など）。
正常値 18.4 pg/ml以下

クレアチニン（Cr）：腎臓の働きをみて、悪い場合は主治医と造影剤の使用検討。
男性 0.65～1.07 mg/dl以下
女性 0.46～0.79 mg/dl以下

・心電図で予測

✓心電図の電極位置（Fig.1）から冠動脈との位置関係（Fig.2）を理解する。

✓心電図異常がある場合、冠動脈部位と電極の位置関係（Table 1）から冠動脈のどの枝が悪さをしているかを予測することができる。

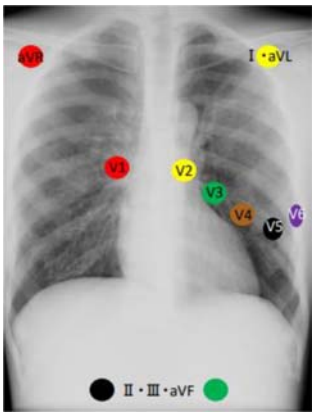

Fig.1 心電図位置

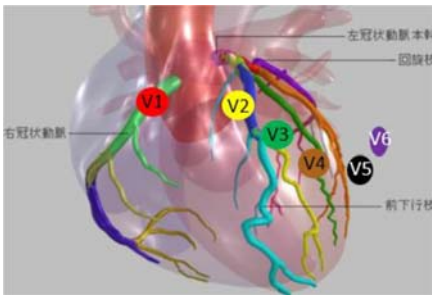

Fig.2 心電図と冠動脈の位置

Table 1 放射線治療装置における指針

	心電図異常	冠動脈	区画
前壁中核	V1～V3	LAD	#6～10
前壁	V2～V4	LAD	#6～10
下壁	II III aVF	RCA	#1～4
側壁	I aVL V5 V6	LCX	#11～15

・CT画像からの予測

CT画像から心筋梗塞など、関連血管の異変を予測できる場合ある。

✓左前下行枝LADに石灰化及び造影不良域を認める（Fig.3-①）。

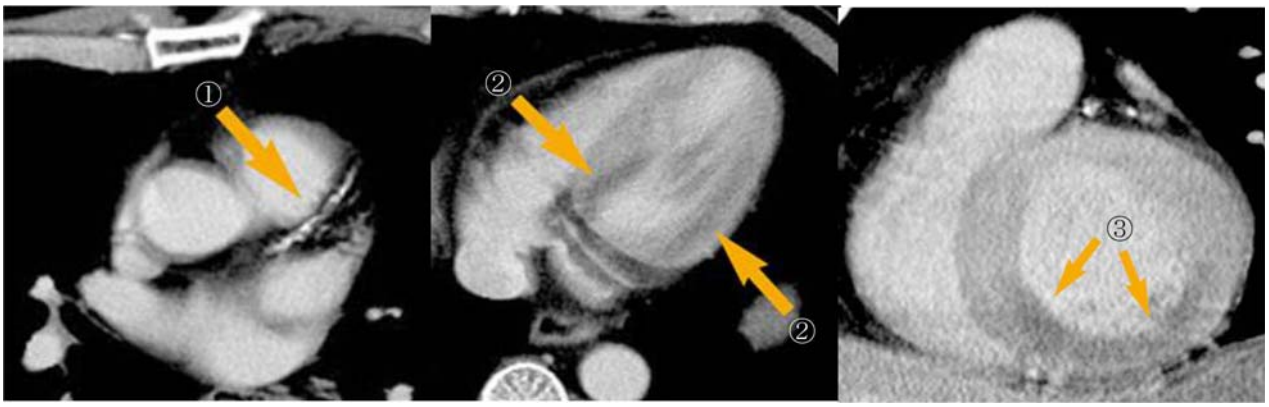

Fig.3 造影不良域

✓ 冠動脈狭窄は分からないが心筋の造影不良域を認める（Fig.3-②）。
✓ 左室短軸画像で左室下壁の造影不良域がある（Fig.3-③）。

CT画像から造影不良域を認めた場合は、関連血管に何か起こってるかもしれない!

【急性冠症候群（Acute Coronary Syndrome: ACS）】

冠動脈の血管が狭くなったり、詰まったりすることにより、心筋組織に十分な血液が供給されなくなることで引き起こされる症候群のことを言い、大きく分けて不安定狭心症（UAP）と急性心筋梗塞（AMI）がある。

○狭心症には、何もしていない時に胸痛を感じる不安定狭心症と動いた時に胸痛を感じる安定狭心症（労作性狭心症）がある。

・不安定狭心症（Unstable Angina Pectoris：UAP）
何もしてない状態で胸痛を感じ、トロポニンやCK、心電図に異常がある場合。
心カテ施行し、冠動脈狭窄は無いが、タコつぼ型心筋症や冠攣縮（スパズム）性狭心症という場合あり。

・安定狭心症（Effort Angina Pectoris：EAP）
労作性狭心症ともいい、動いたときに胸痛を感じ、自覚症状がある場合には心電図変化あり。

※UAPの場合は、緊急を要さない時もあるが、救急搬送中にAMIになることもある。

○急性心筋梗塞（Acute Myocardial Infarction：AMI）

急激に血管内がプラークや血栓などで詰まり、冠動脈内の血流がなくなってしまい、心筋に栄養と酸素が十分に届かず、心筋そのものが壊死を起こした状態のことで、ST上昇型心筋梗塞（STEMI）と非ST上昇型心筋梗塞（NSTEMI）がある。

・ST上昇型心筋梗塞（STEMI）
心電図で典型的なST上昇の変化がみられる心臓発作。

・非ST上昇型心筋梗塞（NSTEMI）
心電図で典型的なST上昇を伴わない心臓発作。
ST低下、T波逆転などの心電図変化が現れることがある。

※STEMI・NSTEMIともに、採血でトロポニンやCK上昇があり、緊急のカテーテル検査および治療が必要。

【救急となると何かとよく耳にする Door to 〜】

急性期脳梗塞や急性心筋梗塞において、病院到着から治療（再灌流）まで、時間が短いほど予後が良いと言われている。病院到着から治療に至るまで、画像検査・穿刺（急性期脳梗塞）・再灌流（急性心筋梗塞）それぞれで推奨される時間がある（Fig.4）。

・Door to Image Time
病院到着から画像検査開始（Door to CT、Door to MRI）まで30分以内を目標

・Door to Puncture Time（急性期脳梗塞）
病院到着から動脈穿刺まで60分以内を目標

・Door to Balloon Time（急性心筋梗塞）
病院到着から再灌流まで90分以内を目標

・Door-in-Door-out Time
再灌流療法を実施できない施設にSTEMI患者が受診した際には、施設の滞在時間を30分以内とする目標が設けられている。

しかし、COVID-19の影響により目標達成が難しくなっている。当院も2019年と比べて2021年はDoor to Balloon Time が90分を超えている（Fig.5）。

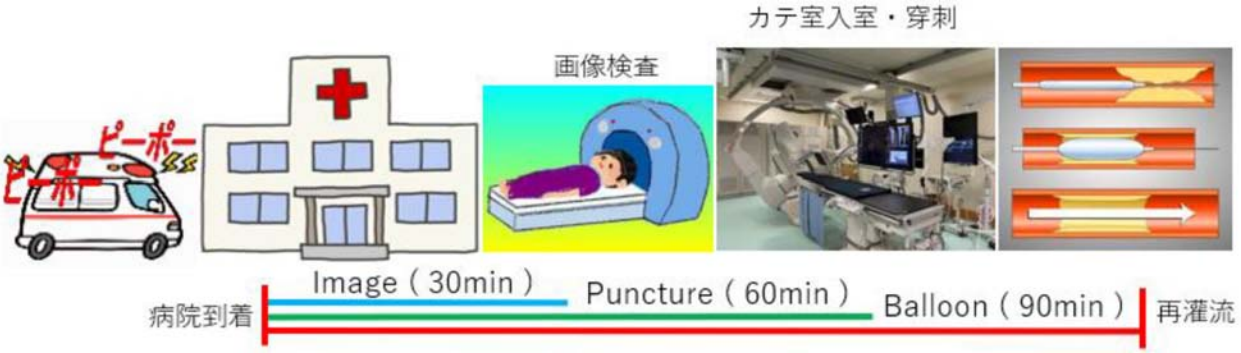

Fig.4 Door to ～

✓2019年　最小値 26分　最大値 182分
　　中央値 89分
✓2021年　最小値 31分　最大値 268分
　　中央値 114分
※COVID-19の検査分だけ時間が増加傾向にある。

目標達成のためには、普段から地域の医療行政や、メディカルコントロール、消防組織による救急搬送体制、専門医療機関が協力し、院内の一体的なSTEMI治療システムの構築が必要である。

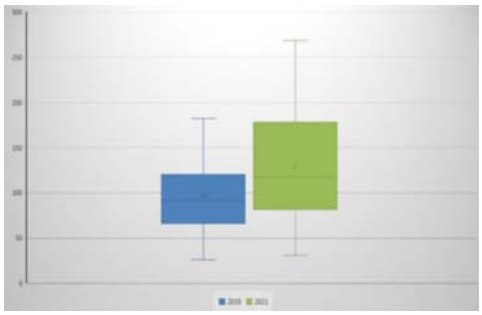

Fig.5 当院のDoor to Balloon Time

【治療時役に立つ技術】
○線量はできるだけ抑える
✓治療時は、手技時間が長くなるため、被ばく線量が増える。
そんな時は、Live zoomを使用することで、inchを変えるより線量を抑えることが出来る。
○造影剤量を少なく!
✓治療時の造影剤量は、診断カテ時同様の量となるとかなり多くなってしまうため医師と相談して極力抑えた量で行うことが望ましい。
○心嚢穿刺（心嚢ドレナージ）
✓心タンポナーデによる血液や癌性胸膜炎などによる心嚢液を抜く手技であり、剣状突起下から穿刺する。
✓手術支援としてCTの矢状断を手術支援画像として表示しておくと医師はスムーズに穿刺を行うことができる（Fig.6）。

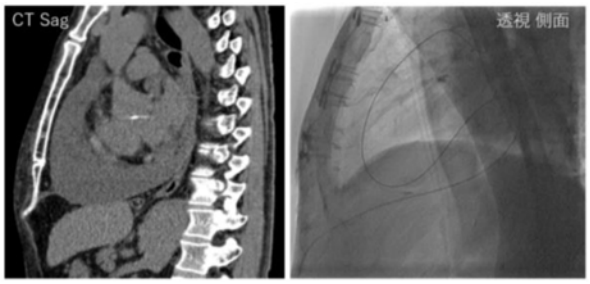

Fig.6 心タンポナーデ手術支援

【まとめ】
◎心カテが決まったら装置立上げ、患者登録、インジェクターのセッティング、これだけで十分助かる。
◎心カテをやるかやらないかハッキリしない時は、採血・心電図・CTから予測する。
◎院内の一体的な治療システムの構築をすることで、病院到着から治療までの時間短縮につながる。
◎治療中は装置の様々な機能を臨機応変に使い、術者の手助けとなる手術支援を提示する。

【最後に】
日進月歩で医療技術が進んでいく中で、個人としても知識を常にアップデートしていかなくてはいけない。そこで得た知識から、一歩先を読める力や応用力が備われば、気持ちに余裕が生まれ、緊急時や急変時でも冷静な行動に繋がる。