# 経カテーテル大動脈弁留置術の術前CTに対する体動補正技術の有用性

山形大学医学部附属病院 放射線部　○菊地 雄歩(Kikuchi Yuho)
大場 誠　佐藤 俊光　鈴木 幸司

【背景】

経カテーテル大動脈置換術（TAVI: transcatheter aortic valve implantation）の術前CTにおいて、大動脈弁輪の面積を正確に計測することは合併症を減少させるために重要である。大動脈弁輪は拍動するため、モーションアーチファクトの少ない画像が必要である。ハーフ再構成はフル再構成と比較して拍動によるモーションアーチファクトを抑制するが、画像雑音量を増加する。しかし、計測に用いる画像は低い画像雑音を求められている[1)]。よって、画像雑音量増加による計測精度の低下が問題である。課題として、計測に用いる画像は少ないモーションアーチファクトおよび画像雑音量であることが必要である。体動補正技術（APMC: automatic patient motion correction）がモーションアーチファクトを抑制する技術としてCanon社製CT装置に搭載されている。APMCはハーフ再構成と比較して、冠動脈CTの診断精度を維持しながら画像雑音量を低減できることが報告されている[2)]。大動脈弁輪計測で用いる画像にAPMCを用いれば、計測精度が向上する可能性がある。

本研究の目的は、APMCがTAVI術前CTで大動脈弁輪の計測精度向上の方法として有用であるかを実証することである。

【方法】

Canon社製Aquilion ONE ViSION EditionのCT装置を使用した。管電圧120 kV、管電流100 mA、管球回転時間0.275 sを設定し、全てのデータをノンヘリカルスキャン（dynamic-volume scan）で取得した。スライス厚1.0 mm、画像再構成間隔0.5 mmを設定し、ハーフ、フルおよびAPMCで再構成した。

最初に時間分解能をインパルス法で評価した。ガントリ中心の空気中に金属球を発射した。発射した金属球を撮影して得られたインパルス信号よりtemporal sensitivity profile（以下、TSP）を測定し、FWHMを算出した。

次に画像雑音量をSDで評価した。直径11 mmの円柱アクリルをガントリ中心の空気中に固定し、インジェクターによってガントリ中心から上方向かつ約4.0 cm/sの速度で動かしている間に撮影した。撮影して取得した画像のアクリル中心に直径10 mmのROIを設定しSDを測定した。撮影を10回繰り返し、測定したSDの平均値を算出した。

最後にモーションアーチファクト量を評価した。画像雑音量評価で取得した画像のFOV周辺4点に直径10 mmのROIを設定し、SDおよび最低CT値を測定した。最低CT値より低い領域のピクセル数をモーションアーチファクトとして定義した。SDの影響を補正するため、モーションアーチファクト量はピクセル数にフルを基準としたSDの相対値を掛けて計算した。計算した数値を本研究におけるモーションアーチファクト量とした。

【結果】

Fig.1とFig.2およびFig.3に各検討項目の結果を示した。TSPのFWHMがフル、APMC、ハーフの順で小さくなり、APMCはハーフと比較して約16%大きかった。アクリルのSDがハーフ、APMC、フルの順で小さくなり、APMCはハーフと比較して約38%小さくなった。アクリルのモーションアーチファクト量がフル、ハーフ、APMCの順で少なくなり、APMCはハーフと比較して約26%少なくなった。

【考察】

APMCはハーフと比較して低い時間分解能を示したが、モーションアーチファクトを低減した。三角形状のTSPはモーションアーチファクト低減に効果的であることが報告されている[3)]。Fig.4に再構成におけるTSP形状の比較を示した。APMCのTSP形状は最も三角形状に酷似しているため、APMCがハーフと比較してモーションアーチファクトを低減したと考えられる。よって、APMCはモーションアーチファクト減少によって大動脈弁輪周囲の辺縁を明瞭化すると考えられる。

また、APMCはハーフと比較して画像雑音量を低減した。APMCは、ハーフと比較して動いている被写体の画像雑音量を低減する。よって、APMCは雑音量低下によって大動脈弁輪の視認性を向上すると考えられる。

【結語】

経カテーテル大動脈弁留置術の術前CTで大動脈弁輪の計測精度向上の方法としてAPMCが有効である可能性がある。

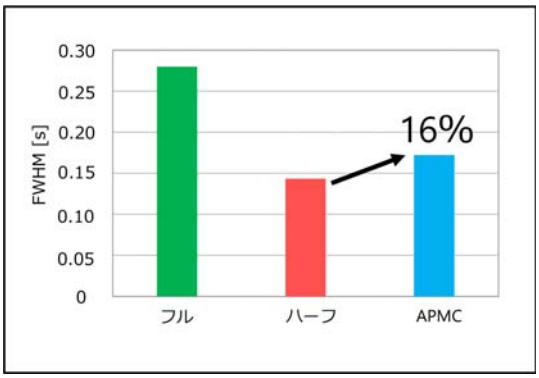


Fig.1 時間分解能

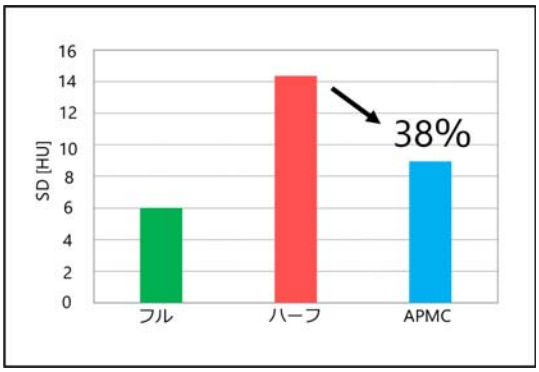


Fig.2 画像雑音量

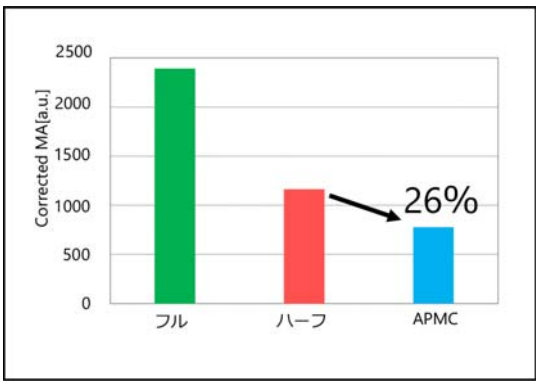


Fig.3 モーションアーチファクト量

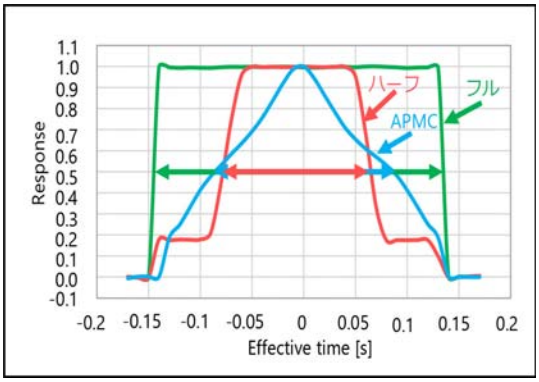


Fig.4 再構成条件におけるTSP形状

【参考文献】

1) G S Gallo, et al. Feasibility of combined ECG-Gated and Helical acquisition mode in a pre-TAVI computed tomography angiography protocol using a fixed low-volume contrast medium injection. European Journal of Radiology. 2020; 131: 1-8.

2) Y Kawaguchi, et al. Sub-millisievert imaging protocol using full reconstruction advanced patient motion correction in 320-row area detector coronary CT angiography. International Journal of Cardiovascular Imaging. 2018; 34: 465-474.

3) A Urikura, et al. Effective temporal resolution and image quality of volume scanning in 320-row detector CT. Australasian Physical & Engineering Sciences in Medicine. 2019; 27(5): 861-72.