Saturation Pulseがmultiecho Gradient Echo法を用いたMR Bone imaging Sequenceのコントラストに及ぼす影響

岩手県立中部病院 放射線技術科　○岩間 一真(Iwama Kazuma)
藤村 雅彦　小瀬川 衣里　菊池 華枝　滝村 悠太　橋場 夕佳
三浦 沙季　菅原 和聖　菅原 拓巳　千葉 琢

【背景】

頚椎疾患の診断ではMRIが欠かせない検査になっており、近年話題のCT同様に骨病変や骨皮質、石灰化を描出できるMR Bone imagingは、OPLL（後縦靭帯骨化症）の観察に有用である。撮像時には、呼吸や嚥下運動からのアーチファクト抑制のためにSaturation Pulseを設定しているが、これによりコントラストが変化することを経験した。なおFRACTUREは、3D multiecho Gradient Echo Sequenceで異なる4つのechoから得られた画像を合算、そして白黒反転し画像表示を行っている。そのため骨皮質、靭帯などが高信号となり明瞭な病変観察が可能となっている。

【目的】

Saturation PulseがMR Bone imagingであるmultiecho Gradient Echo法を用いたFRACTUREのコントラストに及ぼす影響について検討したので報告する。

【方法】

使用機器はIngenia Ambition 1.5T（Philips社製）、ImageJを使用。本検討について同意を得た健常ボランティアの頚椎において、FRACTUREを撮像。Saturation PulseであるREST Slabを付加し、①設定位置（中心から30～180 mm）、②厚さ（5～80 mm）、③本数（0～4本）、④magnetization transfer contrast（MTC）のon-resonanceとoff-resonanceを使用した場合で検討し、脳脊髄液、脊髄、筋肉、第3頚椎の信号値SIを測定。それぞれにおいてREST Slabを使用しない場合と比較を行った。

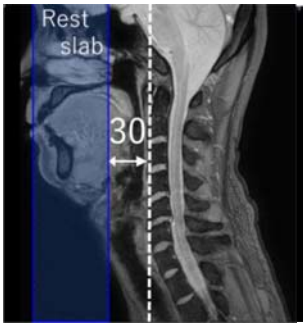

Fig.1 設定位置

Fig.2 厚さ

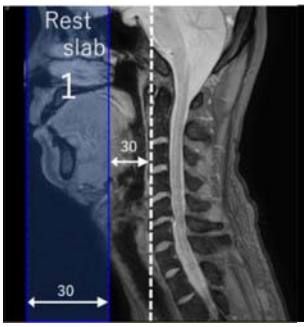

Fig.3 本数

Fig.4 MTC

また、後縦靭帯と脳脊髄液のコントラストを以下の式で算出し、比較した。

コントラスト＝(SI_1-SI_2) / (SI_1+SI_2)

SI_1：靭帯の平均信号値

SI_2：脳脊髄液の平均信号値

【結果】

①REST Slab の設定位置による変化では、REST Slabの位置を被写体中心から30～180 mmの距離にした場合、被写体部分との重なりがある30、60 mmでは脳脊髄液の信号値が低下した（Fig.5）。頚椎など他の組織では大きな変化はなかった。また、30、60 mmでは靭帯と脳脊髄液のコントラストが上昇していた（Fig.6）。

②REST Slab の厚さによる変化では、5～40 mmで靭帯は徐々に信号値が高くなり、40 mm以降は若干低下していた（Fig.7）。ここでも、頚椎の信号値に大きな変化はなかった。REST Slabの厚さを変えると靭帯のコントラストは徐々に高くなり、4 mmでピークに達し、50 mmからは低くなった（Fig.8）。

③REST Slabの本数による変化では、本数を増加させた場合、増えるにつれて脳脊髄液の信号値に差ができた。他の組織の信号値に大きな変化はなかった（Fig.9）。靭帯のコントラストのREST Slab3本は、2本よりも2倍以上高い値だった。REST Slab4本のコントラストは3本に比べ、変化はなかった（Fig.10）。

④MTC パルスの有無による変化では、MTCを使用した場合、靭帯と脳脊髄液の信号値に差ができた（Fig.11）。MTCのon-resonanceの靭帯のコントラストがREST Slabなしと比べ、上昇していた（Fig.12）。

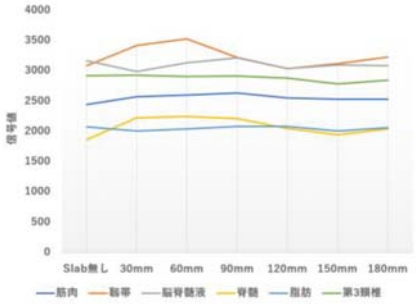

Fig.5 設定位置の変化による信号値

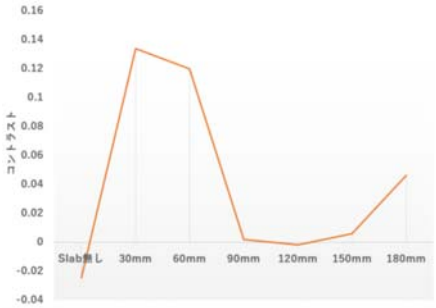

Fig.6 設定位置の変化によるコントラスト

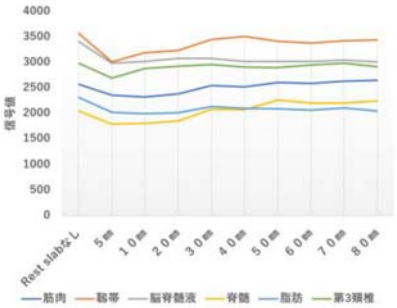

Fig.7 厚さの変化による信号値

Fig.8 厚さの変化によるコントラスト

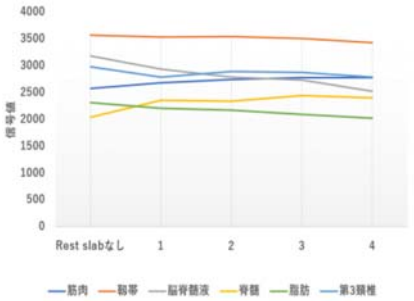

Fig.9 本数の変化による信号値

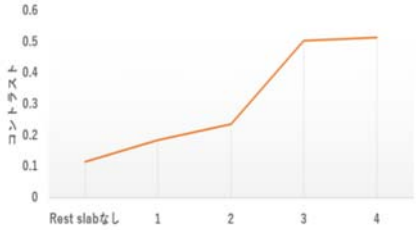

Fig.10 本数の変化によるコントラスト

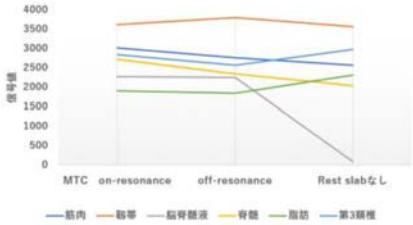

Fig.11 MTCの変化による信号値

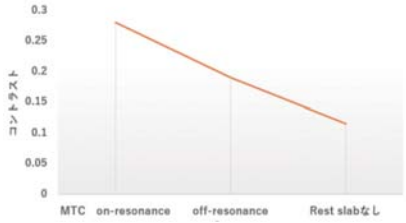

Fig.12 MTCの変化によるコントラスト

【考察】

Rest Slabが被写体に照射されることで、RF pulseによりMT効果が起こり、脳脊髄液に変化が生じたと考えられる。また、RF pulseが厚くなり、被写体部分に多くRF pulseが照射されるとMT効果が強くなり、靭帯と脳脊髄液のコントラストが上昇した。さらに、Rest Slabの本数が増えて、重ねることでより強いMT効果が生じたと考えられる。

【結論】

FRACUREにRest slabを用いることで骨の信号値に影響がなく、脳脊髄液と靭帯のコントラストが上昇した。そのため、明瞭に靭帯の描出が可能となった。