脳卒中の画像特徴を指標とした頭部単純CT短時間撮影の画質評価

秋田県立循環器・脳脊髄センター 放射線科診療部 ○佐藤 祐一郎(Sato Yuichiro)
大村 知己 佐々木 文昭 松本 和規 加藤 守

【目的】

脳卒中急性期のおける頭部単純CTは、急性期脳梗塞や脳出血が疑われる場合、強い科学的根拠があり行うことが推奨されている。特に、意識障害が強く体動が大きい場合は体動によるモーションアーチファクトが問題となる。体動が大きい症例に対し、二管球CT装置による高速二重螺旋スキャン（Drive spiral:DS）の臨床運用を想定して画質特性を検証した。

【方法】

CT装置はシーメンス社製SOMATOM Drive、画質評価はPhantom Laboratory社製Catphan CTP 682、京都科学社製SPECTファントム、水ファントムを用いた。撮影プロトコルは0.6 mm、40列収集（routine）、0.6 mm128列収集（fast）、0.6 mm、128列で二管球同時収集のDSとした。CTDIvolはroutine、fastは約70 mGy、DSは40 mGyであった。画像再構成はFBP法、DSでは逐次近似応用再構成法も適用した（DS-HIR）。検証は、routine、fast、DS、DS-HIRにおいて、水ファントムによる画像ノイズ特性評価、造影剤を封入したSPECTファントムの球体部（ΔHU10、脳実質を模擬）、およびCTP 682のアクリル（ΔHU60、血腫を模擬）による解像度評価の結果から、system performance（SP）関数を算出した。また、アーチファクトの影響の検証として、routineを基準として各条件の差分画像を作成し、頭蓋底部、基底核部のCT値を計測した。その他の条件も含めてTable 1に示す。

【結果】

1.NPS（noise power spectrum）

DS、DS-HIRは低空間周波数領域で高値を示した（Fig.1）。

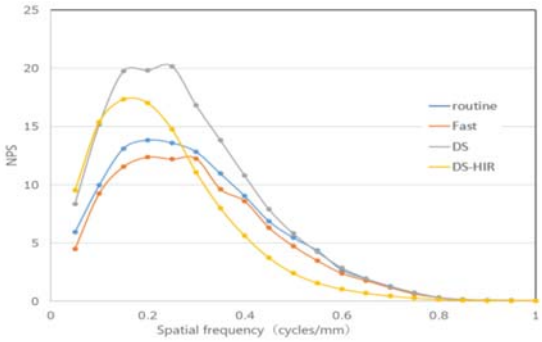

Fig.1 計測結果: NPS

2.TTF（Task transfer function）

ΔHU10、脳実質を模擬したファントムでは全周波数領域においてDS・DS-HIRは低下したが、ΔHU60、血腫を模擬したファントムは高周波数領域においてDSは低下したがDS-HIRは同等となった（Fig.2、Fig.3）。

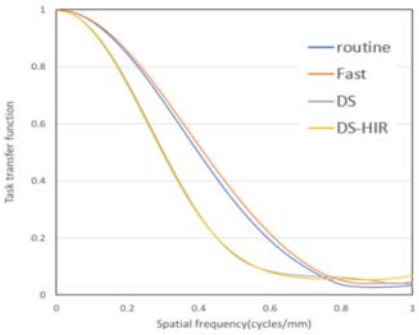

Fig.2 計測結果:TTF（ΔHU10）

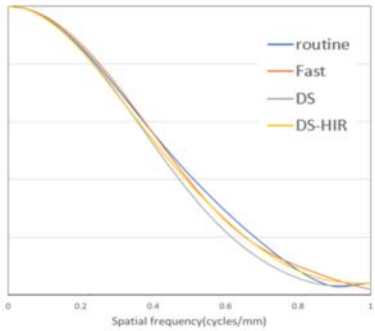

Fig.3 計測結果:TTF（ΔHU60）

Table 1 検討に用いた撮影および再構成条件

	Routine	Fast	DS	DS-HIR
撮影時間（sec）	10.5	3.3	0.8	←
収集厚（mm）×列数	0.6*40	0.6*128	0.6*128	←
管電流時間積（Eff.mAs）	450	550	294	←
CTDI vol.	76.7	76.6	40.8	←
管球回転時間（sec）	0.5	0.5	0.28	←
Pitch factor（PF）	0.7	0.7	1.55	←
逐次近似応用再構成（HIR）	−	−	−	+

3.SP

ΔHU10、脳実質を模擬したファントムでは全周波数領域においてDS・DS-HIRは低下したが、ΔHU60、血腫を模擬したファントムはDS-HIRは中～高周波数領域において向上した（Fig.4、Fig.5）。

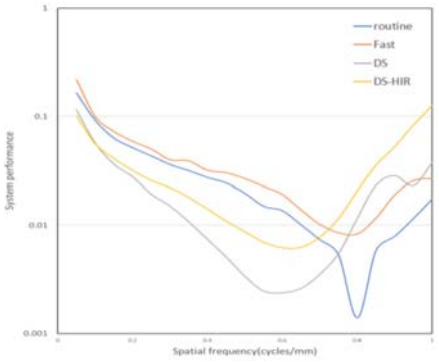

Fig.4 計測結果：SP（ΔHU10）

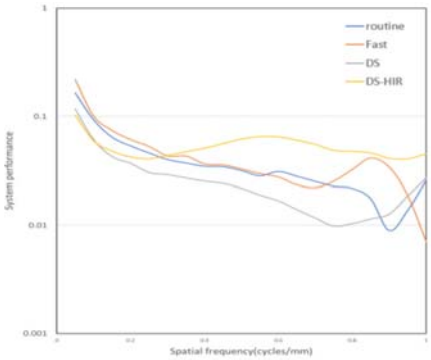

Fig.5 計測結果：SP（ΔHU60）

4.アーチファクト評価

routine条件と各条件の比較では、基底核部では頭蓋底部に比べアーチファクトの影響が小さかった（Table 2）。

Table 2 関心領域内CT値

	Fast	DS	DS-HIR
頭蓋底	1.8	1.9	-4.2
基底核	-0.3	0.8	-0.7

単位：HU

【考察】

NPSの結果から、DSは装置的な制限によりこれ以上の線量増加が難しいため、DS、DS-HIRは低空間周波数ノイズが多く、脳実質評価目的では不向きと考える。

TTF、SPはΔHU60ファントム（血腫を模擬）での評価では、DSに比べDS-HIRは、ノイズによる影響が改善されたため、血腫のような高コントラスト下においてroutine・fastと同等な評価が可能と考える。

また、アーチファクトの評価では頭蓋底部は基底核部に比べ骨が密なため影響が大きかったと考える。

【まとめ】

Dual source CT装置による高速撮影プロトコルの画質特性を検証した。高速撮影が可能なDS-HIRプロトコルは、体動が大きい患者に対し、出血性病変の評価目的には有用と考える。

【参考文献・図書】

1) 日本医学放射線学会画像診断ガイドライン2021, p.48-52