前立腺IMRTに対する治療計画用MRIの基礎的検討

新潟県立中央病院 放射線科　○大嶋 友範(Oshima Tomonori)

【はじめに】

強度変調放射線治療（IMRT：Intensity Modulated Radiation Therapy）により、腫瘍への投与線量を増加させつつ、腫瘍に近接する正常組織への線量を低減することが可能となった。前立腺癌に対するIMRTでは、前立腺への照射線量を増加させることで治療成績を向上させ、隣接する直腸への線量を低減することで直腸障害の軽減を図ることが期待できる。ただし、IMRTを安全に行う大前提として、治療計画に前立腺の位置や解剖を正確に把握することが重要である。当院では治療計画時にCTに加えて組織コントラストに優れるMRI撮像を行い、CTとMRIをfusionして精度の高い治療計画を行っている。MRI撮像は前立腺の描出に優れるT2強調画像で、3D高分解能撮像法であるSPACEで撮影している。SPACEは通常の3D-TSE法に比べて、リフォーカシングフリップアングル（RFA）を経時的に変化させることでSARを低減できるので、3.0Tでは有効な手法である。また、RF pulseを最適化しecho spaceを短縮することで、モーションアーチファクトを低減できる。シーメンス社では、RFAを変化させるモードとして、T2var（Variable）、PDvar、T1var、constantの4モードがあり、目的とするコントラストに応じて選択することが可能である。

当院の前立腺IMRTは、リスク臓器である直腸への線量を低減させるため腹臥位で行っており、治療計画用MRIも腹臥位で行っている。しかし、腹臥位では通常の仰臥位撮影に比べて、呼吸に伴う腹壁の動きによるモーションアーチファクトの影響が問題となっている。前立腺のintrafractionの動きについては、腹臥位でも仰臥位でも頭尾方向、前後方向に平均で約2 mmであり両者に差は見られないと報告があるが[1]、実際のMRI撮影では、仰臥位よりも腹臥位の方が前立腺や直腸のblurringが顕著に見られた。

【目的】

SPACE法でblurringや動きについて基礎的検討を行うため、RFA modeと信号収集時間（echo train duration：ETD）を変化させ、空間分解能やコントラストを比較検討する。

【方法】

MAGNETOMSkyra3T（VE11C-SP01、SIEMENS）、90-401型ファントム（日興ファインズ）、オリーブオイル、蒸留水を検討に用いた。

(1) RFA modeを変化させ（constant、T2var）、ピンパターン、オイル、蒸留水を撮像し、空間分解能とコントラストを視覚評価した。撮像条件は、TR=2000 ms 、 TE=210 ms （T2var：Apparent TE=80 ms）、matrix 384×384、FOV 250×250 mm、iPAT=2.0、ETD=503、ETL=135とした。

(2) 上記の条件でETDを変化させ（334～633 ms）、ピンパターン（0.5 mm～2.0 mm）で空間分解能を視覚評価した。RFA modeはT2 varとした。

(3) RFA modeを変化させ（constant、T2var）、臨床画像を視覚評価した。

【結果】

(1) RFA modeの比較

空間分解能は両者ともほぼ変わらないが、T2varではblurringが少なく、constantでは水信号が強調された（Fig.1）。

(2) ETDの比較

ETDを短くすると、空間分解能とSNRが向上し、blurringが減少した（Fig.2）。

(3) 臨床画像評価

T2varの方がblurringの少ない画像が得られた（Fig.3、Fig.4）。



Fig.1 RFA modeの比較



Fig.2 ETDの比較

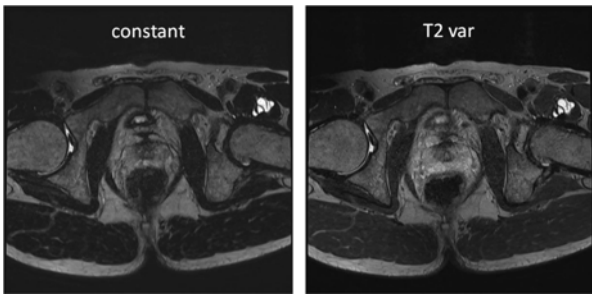

Fig.3 臨床例1

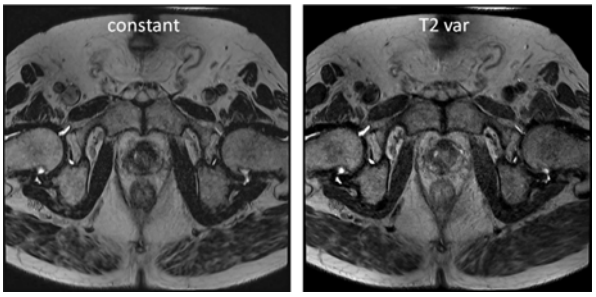

Fig.4 臨床例2

【考察】

T2varはconstantよりもblurringが少なく、前立腺をより明瞭に描出させるので治療計画用に優れていると考えられる。constantは、HeavyT2に近いコントラストになるため、MRCPやMRUで有効であると考えられる。ETDが短いとSNRが向上し、blurringが減少するが、撮影時間が延長するため両者のバランスが重要である。

上記から当院の治療計画用前立腺MRIは、RFA mode=T2var、ETD=503 ms（ETL=135）とした。

【おわりに】

ファントム実験を通じて、RFA modeとETDの特性を改めて理解することができた。他部位でもSPACEを使用する上で参考にしたい。今後、高精度放射線治療の需要が高まる中、組織コントラストに優れるMRIの特性を生かし、治療計画に活用していきたい。

【参考文献】

1) A prospective study of intrafraction prostate motion in the prone vs. supine position Wilder RB, Chittenden L, Mesa AV, et al. : Int J Radiat Oncol Biol Phys 77(1),165-70, 2010