Deep Learning再構成を用いた呼吸同期併用心臓Cine kat-ARCの検討

岩手医科大学附属病院 中央放射線部 ○菊地 啓(Kikuchi Kei)
菅原 毅 折居 誠 村中 健太

【背景・目的】

心臓MRIにおけるCine MRIは、心機能解析のゴールドスタンダードである。当院の従来法では呼吸停止により画像を取得する。近年開発された呼吸同期併用2D Cine kat-ARCでは、呼吸停止の必要がなく、撮像時間を大幅に短縮できる（従来法が420±66秒、呼吸同期併用2D Cine kat-ARCが37秒±6秒）。一方、画質劣化があることを先行研究にて報告した。この呼吸同期併用2D Cine kat-ARCにDeep Learning（DL）再構成を使用することが可能となり、画質が改善する可能性がある。そこで今回の目的は、DL再構成を使用した呼吸同期併用2D Cine kat-ARCの心機能解析と画質評価について検討した。

【使用機器】

MRI装置	Signa Artist 1.5T（GE社製）
コイル	30ch cardiac coil
解析装置	ZIOSTATION2（AMIN社製）

【方法】

心臓Cine MRI検査を行った成人の24症例（男性15名、平均年齢50.0±16.1歳、心拍数65.4±16.7回/分、呼吸数14.6±5.5回/分、虚血性心疾患4名、非虚血性心疾患20名）について、従来法（呼吸停止）と呼吸同期併用2D Cine kat-ARC＋DL再構成（Table、Fig. については呼吸同期DL再構成法と表記）を撮像した。心機能解析として、それぞれの撮像で得られた左心室短軸像について、①拡張末期容積（EDV）、②収縮末期容積（ESV）、③一回拍出係数（SV）、④駆出率（EF）を測定し比較した。画質評価として、それぞれの撮像を左心室乳頭筋レベル短軸像のCine画像について、診療放射線技師2名により、心内腔と心筋のコントラストについて5段階で視覚評価を行った。

【結果】

心機能解析は①EDV、②ESV、③SV、④EFのいずれも有意差は見られなかった（P≧0.05）（Table 1）。また、Bland-Altman解析による測定値にばらつきが少なく、バイアスが少ない結果となった（Fig.1）。視覚評価は画質スコアが従来法は4.6点、呼吸同期併用2D Cine kat-ARC＋DL再構成は4.0点で有意差が見られた（P＜0.01）（Fig.2）。

Table 1 撮像条件

		従来法(呼吸停止)	呼吸同期 DL 再構成法	有意差
①	EDV (ml)	100.6±39.3	98.3±35.9	N.S
②	ESV (ml)	58.6±42.0	58.1±40.8	N.S
③	SV (ml)	42.0±15.5	40.2±16.8	N.S
④	EF (%)	45.9±18.3	45.3±20.0	N.S

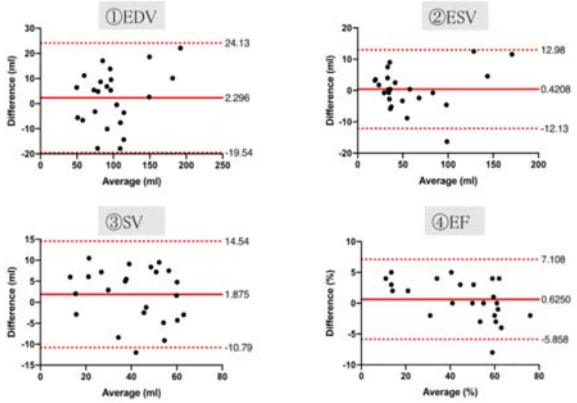

Fig.1 FA MapとROI

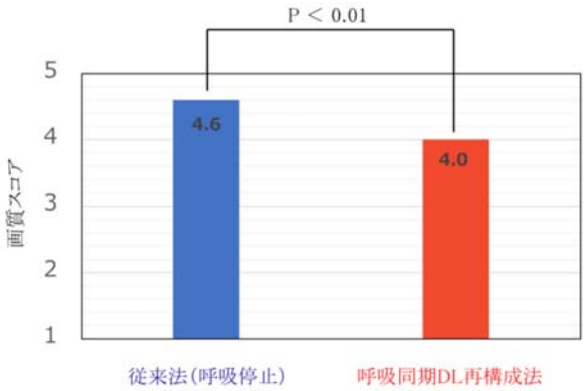

Fig.2 画質評価

【まとめ】

呼吸同期併用2DCine kat-ARC＋DL再構成は心機能解析において従来法と有意差がなく、解析結果にばらつきが少ないため使用可能と考える。また、画質においては従来法よりもわずかに画質スコアが低く有意差もあったが、点数自体は高値であった。このため先行研究において画質劣化であった欠点（3.3点）が、DL再構成を併用することで改善された。

【考察】

呼吸同期併用2D Cine kat-ARC＋DL再構成は従来法よりも撮像時間が大幅に短縮され、高齢者や小児等の呼吸停止や長時間撮像が困難な場合においても、すべての撮像を遂行できる可能性が示唆された。