胸部動態X線診断システムを用いた
横隔膜運動に伴う肺野内構造の移動量解析の試み

福島県立医科大学附属病院 放射線部 ○内沼 良人(Uchinuma Ryoto)
原田 正紘　佐藤 勝正　阿部 郁明

【背景・目的】

胸部動態X線診断システムを用いた肺機能の解析[1)]や、横隔膜移動量解析の報告[2),3)]は散見されるが、肺野内構造の移動量解析は十分であるとはいえない。そこで胸部動態X線診断システムを用いた肺野内構造の移動量解析を行い、横隔膜と肺野内構造の位置関係を明らかにすることを目的として検討した。

【使用機器】

動態X線診断システム コニカミノルタ
動画対応FPD AeroDR fine motion 1717HD
パルスX線発生装置
動画解析ワークステーション

【方法】

2018年9月から2020年9月に連続し検査を実施したのべ31名を対象とした。疾患内訳は間質性肺炎23名、肺がん4名、横隔神経麻痺、慢性閉塞性肺疾患、再発性多発軟骨炎 各1名であった。立位及び臥位にて腹背方向（A-P）撮影で行った。撮影の直前に十分な説明を行い特別な呼吸指示は行わず、患者自身の安静呼吸下で動態撮影を行った。最吸気-最呼気までの呼吸周期を1周期とすると計3周期分の動画像を撮影した。

1. 移動量解析

解析ワークステーションにてX線動画像へ構造認識処理を用い、動画像の各フレームにおいて距離を計測した。計測部位は肺尖から横隔膜頂部及び肺尖から肺の各測定点（R-Upper、L-Upper/R-Middle、L-Middle/R-Lower、L-Lower）とした。肺の測定点は肺を上下に三分割し肺の内側、外側により過ぎない中央付近の測定可能な点とした。心臓及び動脈の拍動を検出する部位や位置検出が不良であった箇所は位置修正を行った。動画像及び検出波形を確認し慎重に測定個所を決定した。左右別に計測・解析を実施し、最呼気時のフレームからの移動量を求め移動量解析を頭尾側方向のみ行った。

2. 症例提示

非小細胞肺がんにて胸腔鏡下右上葉切除術前後の撮影を行った。術前と術後半年後の画像比較を行った。

【結果】

1. 移動量解析

立位における各測定点の頭尾側方向の平均移動量は上・中肺野に比べ下肺野の移動量が大きかった。

また右に比べ左の横隔膜及び肺の移動量が大きかった（Fig.1）。臥位における各測定点の頭尾側方向の平均移動量は、概ね立位と同様な結果となったが、立位に比べ患者間のバラツキが大きかった（Fig.2）。同一患者の立位の移動量から臥位の移動量を差し引いた平均値は全ての解析部位においてマイナスの値を示しており、立位に比べ臥位の移動量が大きかった（Fig.3）。

2. 症例提示

左右横隔膜及び肺の移動量は、左の移動量が多少大きいものの大きな差はみられなかった（Fig.4、

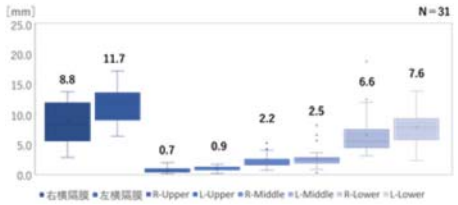

Fig.1 立位における各測定点の平均移動量

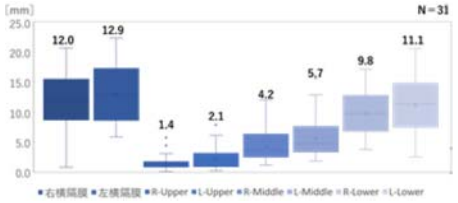

Fig.2 臥位における各測定点の平均移動量

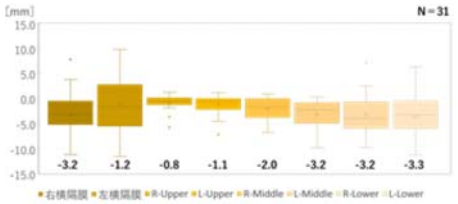

Fig.3 同一患者間での比較

Fig.5)。

しかしながら術後において切除側の右の横隔膜の動きは大きくは変わらないが、左の横隔膜と下肺野の移動量が著しく大きくなった(Fig.6、Fig.7)。

Fig.4 術前胸部正面画像

Fig.5 術後半年後画像

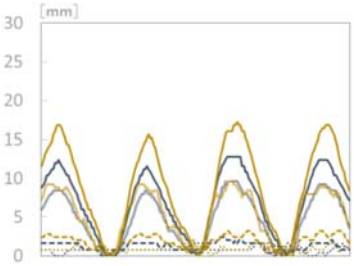

Fig.6 術前 横隔膜及び各測定点の平均移動量

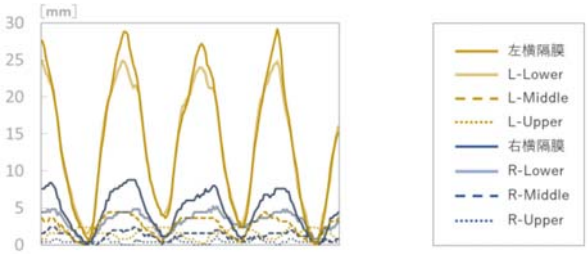

Fig.7 術後半年後 横隔膜及び
各測定点の平均移動量

【考察】

1. 移動量解析

金属マーカーを腫瘍近傍に留置した画像から計測を行った研究[4]、及びMRI画像を用いて横隔膜の動きを計測した先行研究[5]と同様な結果が得られ、概ね正確に測定できた可能性があると考える。また、身体への重力のかかる向きが異なるため立位では移動量の制限がかかり、臥位にて大きくなったと推測する。

2. 症例提示

切除側の肺機能を補うために、健常側がより大きく動くのではないかと推測される。換気量解析/血流量解析も含め引き続き検討が必要である。

3. 研究の限界

本システムの構造認識処理ではしばしば骨構造との重なりなどが影響し、正確な肺野内構造を検出しない。しかしながら、フレームごとに手動での位置修正は可能となる。また、心臓及び大動脈の拍動を検出し、検出波形に影響することがある。

4. 今後の展望

他の動画解析ソフトを用いて頭尾側方向の移動量解析に加え、左右方向の移動量、移動速度などの解析を行いたい。より詳細な移動量解析を行うことで、放射線治療の領域では照射マージンの設定が可能であるかもしれない。また患者ごとに適したMRIの撮像方法の事前検討や、リハビリテーション領域では関節可動域の詳細な計測による定量評価が可能になると考えている。

【まとめ】

胸部動態X線診断システムを用いて肺野内構造の移動量解析を行い、横隔膜と肺野内構造の位置関係を明らかにすることができた。今後も引き続き症例を増やし解析を進めていく。

【参考文献】

1) Tanaka R. Dynamic chest radiography: flat-panel detector (FPD) based functional X-ray imaging. Radiol Phys Technol 2016; 9(2): 139-153

2) T. Hida et al. Time-resolved quantitative evaluation of diaphragmatic motion during forced breathing in a health screening cohort in a standing position: Dynamic chest phrenicography. European Journal of Radiology 113 (2019) 59-65

3) T. Hida et al. Decreased and slower diaphragmatic motion during forced breathing in severe COPD patients: Time-resolved quantitative analysis using dynamic chest radiography with a flat panel detector system. European Journal of Radiology 112 (2019) 28-36

4) Y. SEPPENWOOLDE et al. PRECISE AND REAL-TIME MEASUREMENT OF 3D TUMOR MOTION IN LUNG DUE TO BREATHING AND HEARTBEAT, MEASURED DURING RADIOTHERAPY. Int. J. Radiation Oncology Biol. Phys., Vol. 53, No. 4, pp. 822-834, 2002

5) 冨田 和秀・他 理学療法科学 19(3):237-243, 2004.