同一機種による装置間での心筋T1map基準値の検討

岩手医科大学附属病院　中央放射線部　〇菊地　啓(Kikuchi Kei)
菅原　毅　　目時　毅　　村中　健太

【背景・目的】

当院の心筋MRI検査では、T1mapを撮像している。SCMRガイドラインでは基準の心筋T1値は施設毎の設定が必要なため、当院でもボランティア撮像を行い非造影心筋T1値の設定を行っている。一昨年、病院移転に伴いMRI装置の新規導入を行ったが、移転前に使用していた装置と同一の機種が導入された。新装置により再度、心筋T1値の基準値を計測することにより同一機種、同一条件での基準値を比較検討した。

【使用機器】

MRI装置	Signa Artist (GE社製)
コイル	30ch cardiac coil

【方法】

各装置それぞれで同意を得た健常ボランティア20名（旧装置：平均年齢34.6±9.9歳、男性14名、女性6名、心拍数64.4±10.7 bpm），（新装置：平均年齢30.1±7.3歳、男性10名、女性10名、心拍数61.9±8.6 bpm）により左心室中央短軸断面にてMOLLI法及びSMART1mapにより撮像した(Fig.1)。得られた画像をそれぞれAHA分類の6領域（Seg7～12）において、心筋中層に関心領域を測定しT1値の計測を行った(Fig.2)。

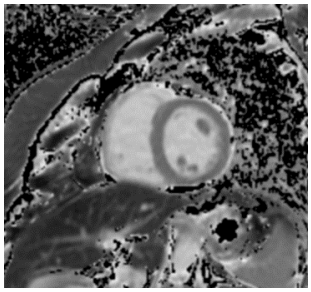

Fig.1　左心室中央像

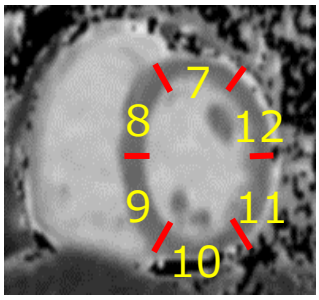

Fig.2　AHA分類の6領域

【結果】

各セグメントの平均（±SD）T1値(ms)は、MOLLI法は（旧装置/新装置）＃7(1010±76/1013±44)，＃8(1015±54/1021±49)，＃9(1031±72/1031±68)，＃10(1018±82/1007±51)，＃11(1002±62/1004±52)，＃12(1010±65/1017±57)となった(Fig.3)。SMART1mapは（旧装置/新装置）＃7(1182±60/1181±54)，＃8(1237±58/1222±45)，＃9(1191±35/1181±50)，＃10(1189±54/1174±89)，＃11(1162±50/1152±76)，＃12(1181±46/1150±54)となった(Fig.4)。

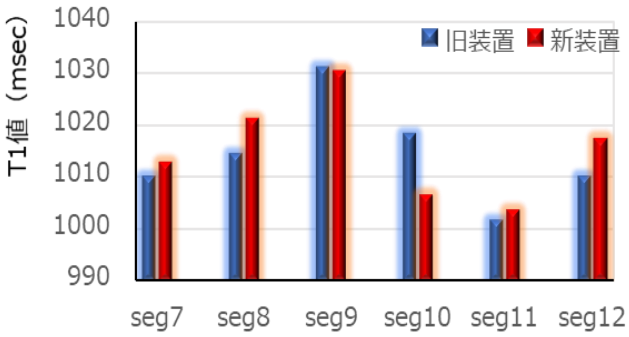

Fig.3　MOLLI法

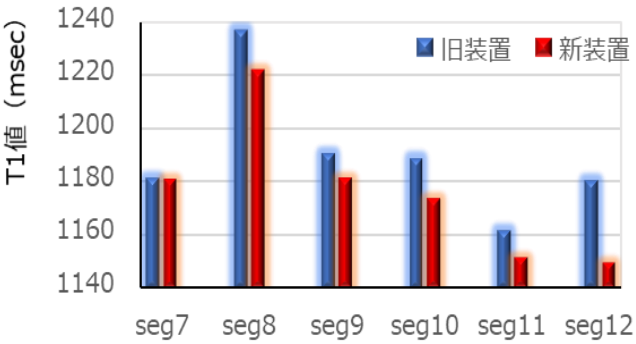

Fig.4　SMART1map法

【考察】

同一機種、同一撮像条件にて2種類の撮像法を用いて、当院の心筋T1値計測を検討した結果、セグメントによっては基準値に多少の差が生じた。対象としたボランティアが同一ではないことや、男女比が違うこともあるが、健常ボランティアでの撮像を考えると、同一装置、同一撮像条件での基準T1値の差は少ないのではないかと考えていたが、下壁や側壁のセグメントでは差が生じやすい傾向にあった。基準値を設定する際は同一機種でも、装置毎の基準値を設定する必要があると考えられた。