ガドキセト酸ナトリウム造影における肝動脈相至適撮像タイミングの検討

国立病院機構　仙台医療センター　放射線科　○門倉　幸司(Kadokura Koji)
吉川　和行　　井土川　敦子　　三浦　洋亮　　阿部　喜弘

【背景・目的】

当院ではガドキセト酸ナトリウムを用いたDynamic撮像において、Sagittal断面でのBolus Tracking法を用いていたが、撮像者間でのタイミングのバラつきが大きくなり、フォローアップ検査において再現性が図れないことがあった。そこで今回ガドキセト酸ナトリウム造影検査を行った同一症例においてDynamic撮像におけるBolus Trackingの撮像断面を変更して、撮像者間での肝動脈相タイミングの統一と至適タイミングの検討を行った。

【使用機器】

・Avanto 1.5T(SIEMENS社製)
・Sonic Shot50(根本杏林堂社製)

【対象】

ガドキセト酸ナトリウムを用いたDynamic撮像を以前にも行ったことがあり、2015年9月から2016年12月までにそのフォローアップ検査を同一装置で行った44症例(男性29症例、女性15症例)

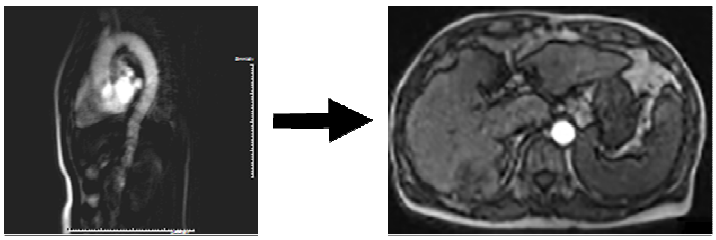

Fig.1　Bolus Tracking の撮像断面

【方法】

ガドキセト酸ナトリウムの注入条件は、注入量:0.1mL/kg、注入時間:6s、生理食塩水:40mL(同注入速度)の一定条件とし、フォローアップ検査のBolus Tracking撮像断面をSagittalからAxialに変更した(Fig.1)。撮像タイミングは肝門部レベルの大動脈に造影剤が到達後、13s後にDynamic撮像1相目(肝動脈相)のk0が充填されるように統一した。変更前後で得られたDynamic画像から肝動脈相における腹部大動脈、門脈、肝実質、門脈相における肝実質の信号上昇率(＝[(造影後信号値)－(造影前信号値)]／(造影前信号値))を算出・比較した。有意差検定はWilcoxson signed-rank testを用いた。また、MRI従事者5名による視覚評価を行った(Fig.2)。

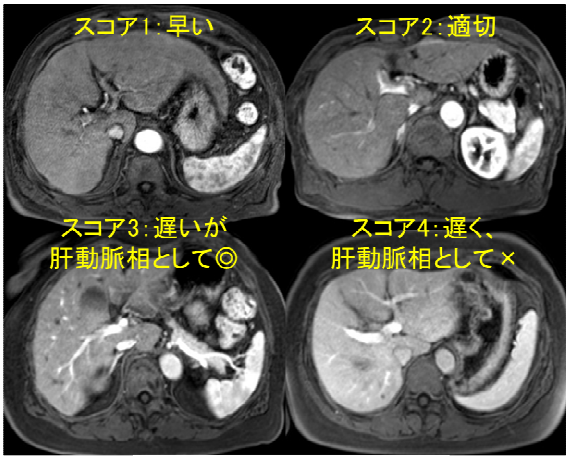

Fig.2　視覚評価の分類

【結果】

・大動脈の信号上昇率はBolus Tracking断面変更後で有意に低下し、そのバラつきは小さくなった(Fig.3)。
・門脈の信号上昇率はBolus Tracking断面変更後で有意に増加し、そのバラつきは多少改善された(Fig.4)。

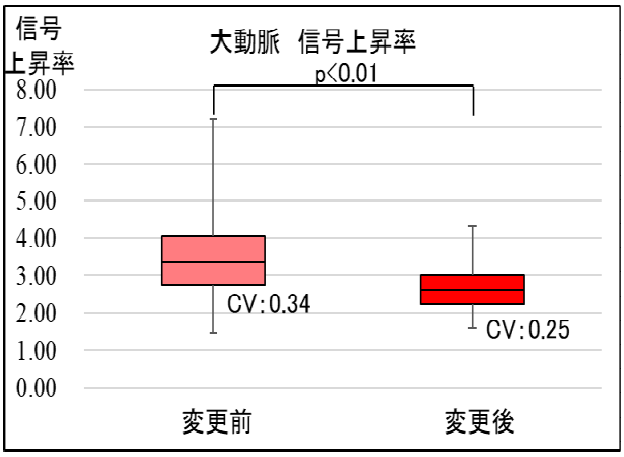

Fig.3　大動脈信号上昇率

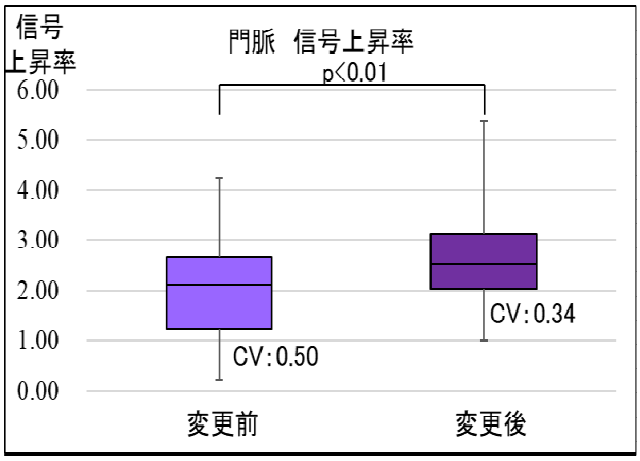

Fig.4　門脈信号上昇率

・肝実質の信号上昇率はBolus Tracking断面変更後で、肝動脈相において有意に増加し、そのバラつきに大きな変化はなかった。門脈相においては信号上昇率、そのバラつき共に変化はなかった(Fig.5)。
・視覚評価ではBolus Tracking断面変更前のほうがバラつきは大きく、特に撮像タイミングの早い群が比較して多かった。しかし、断面変更後は撮像タイミングの遅い群も多くなったが、多くが肝動脈相として適切なタイミングで撮像できていると判断された(Fig.6)。

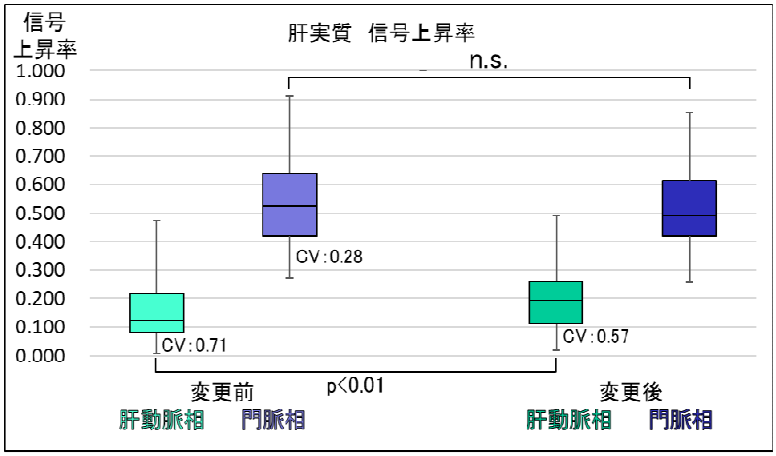

Fig.5 肝実質信号上昇率

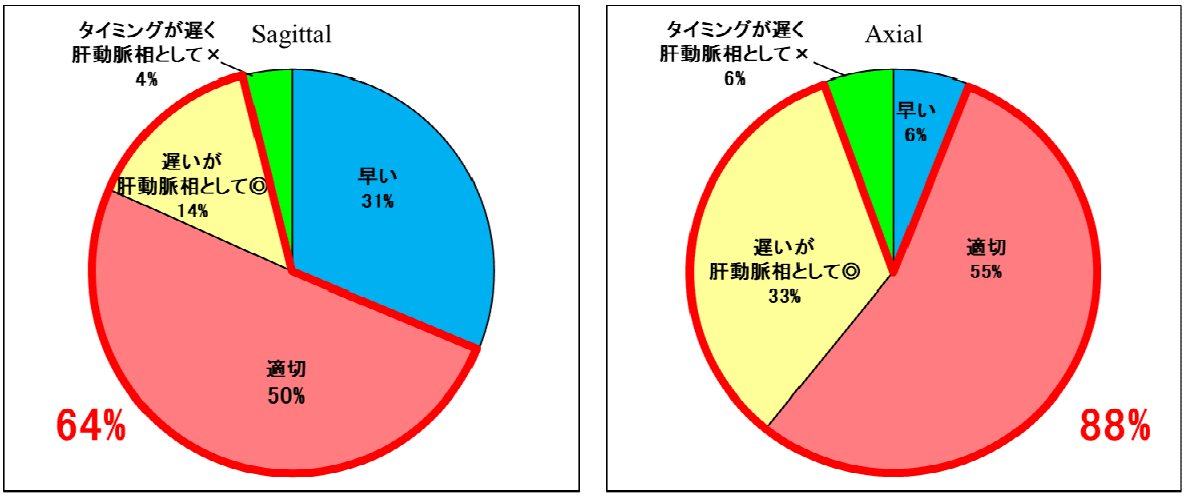

Fig.6 視覚評価

【考察】

Axial断面でBolus Trackingを行うことで撮像手技の煩雑さが減り、造影タイミングの見極めが簡便になったため、再現性の高いDynamic撮像が可能となったと考える。また、大動脈信号上昇率が有意に低下、門脈信号上昇率、肝実質信号上昇率が共に有意に増加したことより撮像タイミングの遅れが示唆された。ただしBolus Tracking断面変更前の撮像タイミングが早すぎたことから、この遅れは相対的なものと考えられる。また撮像タイミングが遅くなったとはいえ、肝動脈相における肝実質の造影効果は門脈相における肝実質の造影効果に比べ十分低いため、早期濃染腫瘤検出目的の後期動脈相として撮像タイミングが適正化されたと考えられる。

【まとめ】

ガドキセト酸ナトリウムを用いたDynamic撮像においてBolus Trackingの撮像断面をAxialに変更することで撮像者間での肝動脈相におけるタイミングの統一化と、ほぼ適切な撮像タイミングが得られたと考える。

【参考文献・図書】

標準 MRIの評価と解析 宮地利明監修 オーム社